

**STRATEGY OF STRUCTURAL AND FUNCTIONAL CHANGES
IN LIVER ON EXPERIMENTAL BABESIOSIS
AND HERPS VIRUS INFECTION**

**СТРУКТУРНО-ФУНКЦІОНАЛЬНА СТРАТЕГІЯ ЗМІН
У ПЕЧІНЦІ ПРИ ЕКСПЕРИМЕНТАЛЬНОМУ БАБЕЗІОЗІ
ТА ГЕРПЕТИЧНІЙ ІНФЕКЦІЇ**

**Pokhyl Sergiy¹
Torianyk Inna²
Popova Nataliya³**

DOI: http://dx.doi.org/10.30525/978-9934-571-31-2_8

Abstract. The scientific trends of today require a more detailed study of the etiopathogenetic specificity and peculiarities of the clinical course of modern emergent diseases. Appearing from time to time on the clinical scene in the form of outbreaks or even local epidemics, these diseases do not cease to amaze scientists with the polymorphism of manifestations, expressive resistance to usual/spent years (and in the recent past) of effective therapeutic schemes, a tragic ending, even considering persistence of doctors. Over time, there is observed an expansion the syndromological spectrum of emergent infections, blurring of their symptoms, and appearance of previously uncommon symptoms. As it turns out on sections and biopsies, the potential of complications accompanying emergent infections is increases, the level of structural and functional changes in tissues and organs is deepens. The revealed disorders are, as a rule, decompensated character, the degree of dystrophic and destructive-degenerative processes

¹ Doctor of Medical Sciences, Senior Research Scientist,
Head of Laboratory of New and Understudied Infectious Diseases
State Institution “I.I. Mechnikov Institute of Microbiology
and Immunology National Academy of Medical Sciences of Ukraine”, Ukraine

² Candidate of Medical Sciences, Senior Research Scientist,
Leading Research Scientist of Laboratory of Viral Infections
State Institution “I.I. Mechnikov Institute of Microbiology
and Immunology National Academy of Medical Sciences of Ukraine”, Ukraine

³ Candidate of Medical Sciences, Senior Research Scientist,
Leading Research Scientist of Laboratory of Viral Infections
State Institution “I.I. Mechnikov Institute of Microbiology
and Immunology National Academy of Medical Sciences of Ukraine”, Ukraine

testify in favor to impossibility of restorative processes in the system and in the organism as a whole. Exactly nosological units are herpetic (HSV-infection) and babesiosis (BI).

The goal of planned investigation was to elucidate the leading points of strategy studying structural and functional changes in the liver under experimental babesiosis and herpetic infection. The subject of planned study were the respondents and experimental animals with signs of the disease of this pathology, actually its pathogens. The subject of study were strategy of structural and functional changes, which developed under conditions of GI and BI, their specificity, character and depth.

Novelty of the claimed studies is to determine the strategy for development of structural and functional processes in conditions of development new and little-studied emergent diseases with febrile, hepatic syndromes. The methodological basis of investigation had, albeit a narrowly specialized (mainly morphological), however, a complex character (macroscopy, histology/cytology, ultramicroscopy, which was enhanced by computer studies, computed tomography, anamnestic analysis).

As a result of the initiated researches, it was found that liver is the target organ for HSV-infection and BI. Structural and functional changes, occurring in the liver (both in the case of BI and HSV infection) are phase-related character and are affected by appearance of a number of macro- and microscopic disorders (hepatomegaly, changes in surface architectonics, local hemorrhages, development of subcapsular edema, giant cell metamorphosis, basophilia cytoplasm, hyperchromatosis). As in the case of BI and HSV-infection, the peripheral blood (erythrocyte hematopoiesis) reacts in a peculiar way to the invasion of pathogens, where it is possible to directly determine the parasites (BI) and the signs of the mediated influence of the virus, HSV-infection (the presence of sludges, degraded forms). Taking this into account, elucidation of the leading directions of the strategy of structural and functional changes in the liver under conditions of experimental BI and HSV infection, is a favorable moment in perspective of providing effective therapeutic assistance to population and the possible consequences of these diseases.

1. Вступ

Наукові тенденції сьогодення вимагають більш детального вивчення етіопатогенетичної специфіки та особливостей клінічного

Strategy of structural and functional changes in liver on experimental...

перебігу сучасних емерджентних хвороб [3, р. 88-93]. З'являючись час від часу на клінічній сцені у вигляді сполохів або навіть локальних епідемій, зазначені хвороби не перестають дивувати науковців поліморфізмом проявів, виразною резистентністю до звичних/відпрацьованих роками (та у недавньому минулому) ефективних терапевтичних схем, трагічним фіналом, навіть з огляду на героїчну наполегливість лікарів [1, р. 1-3]. З часом спостерігається розширення синдромологічного спектру емерджентних інфекцій, розмитість їхньої симптоматики, поява попередньо не властивих ознак. Як виявляється на секціях та біопсіях, посилюється потенціал ускладнень, що супроводжують емерджентні інфекції, поглиблюється рівень структурно-функціональних змін у тканинах та органах. Виявлені розлади носять, як правило, декомпенсований характер, ступень дистрофічних та деструктивно-дегенеративних процесів свідчать на користь унеможливлення відновних процесів у системі та організмі у цілому. Саме такими нозологічними одиницями являються герпетична (ГІ) та бабезійна інфекції (БІ) [2, р. 278]. Метою запланованого дослідження було з'ясувати провідні моменти стратегії дослідження структурно-функціональних змін у печінці за умов експериментального бабезіозу та герпетичної інфекції. Об'єктом запланованого дослідження стали респонденти та експериментальні тварини з ознаками захворювання на зазначену патологію, власне її збудники. Предметом дослідження були стратегія структурно – функціональних змін, що розвивались за умов ГІ та БІ, їхня специфіка, характер, глибина. Новизна заявлених досліджень полягає у визначенні стратегії розвитку структурно-функціональних процесів за умов розвитку нових та маловивчених емерджентних захворювань із лихоманковим, печінковим синдромами. Методологічне підґрунття дослідження мало хоча й вузькоспеціалізований (переважно, морфологічний), проте, комплексний характер (макроскопія, гістологія/цитологія, ультрамікроскопія, що посилювались результатами комп'ютерних досліджень, КТ, анамнестичним аналізом). У результаті започаткованих досліджень було встановлено, що печінка являється таргетним органом для ГІ та БІ. Структурно-функціональні зміни, що відбуваються у ній (як у разі БІ, так і ГІ) носять фазний характер та позначаються появою цілої низки макро-мікроскопічних розладів (гепатомегалія, зміни поверхневої архітекtonіки цілих клітинних популяцій, поява локальних крововиливів, розвиток субкапсу-

лярного набряку, гігантоклітинного метаморфозу, базофілізація цитоплазми, гіперхроматоз) [6, р. 336-338]. Як у разі БІ, так і ГІ своєрідним чином на вторгнення збудників реагує периферична кров (еритроцитарна ланка гемопоезу), де можливим стає безпосереднє визначення паразитів (БІ) та ознак опосередкованого впливу вірусу, ГІ (наявність сладжів, деградованих форм, сторонніх включень). Морфологічна сутність визначених змін (гігінтоклітинний метаморфоз, гіперхроматоз, інфільтрація, проліферативні реакції, зміни у поверхневій цитоархитектоніці еритроцитів, некроз, тромбоз, емболія, трофічні розлади) цілковитим чином ілюструє клінічний перебіг (лихоманка, гепато-, гепато-спленомегалія, больовий синдром, інтоксикація) захворювань (форми та стадії) та визначає ризики розвитку ускладнень, хронізацій, можливості та перспективи техніки привентацій, у решті решт, їхній фінал [4, р. 489-491]. З огляду на це, з'ясування провідних напрямків стратегії структурно-функціональних змін у печінці за умов експериментальної БІ та ГІ, є водночас сприятливим моментом у перспективі надання ефективної терапевтичної допомоги населенню та привентації можливих наслідків цих захворювань.

2. Структурно-функціональні зміни у печінці при БІ

Вивчення структурно-функціональних особливостей печінки при експериментальному бабезіозі здійснювалось у суворій відповідності до стандартних схем і алгоритмів. Враховуючи широку спектральність її клітинних популяцій та поліморфність змін, що відбуваються у разі бабезійної інвазії, методологія започаткованого дослідження характеризувалась полі компонентністю (таблиця 1). За результатами започаткованих клініко-морфологічних досліджень біологічного матеріалу із груп, які становили інтактній контроль (ІК), встановлено, що структурно-функціональні зміни печінки цілком відповідали стандартним анатомо-фізіологічним параметрам та лежали у межах статево-вікової онтогенетичної норми. Органометричних відхилень, властивих для показників атрофії/дистрофічних змін (гідропічна, ацидофільна, у тому числі, гіаліноз, жирова), дегенерації, проявів апоптозу виявлено не було. Ознак новоутворень, розвитку метастатичних процесів, абсцесів, масивного некрозу, кальцифікатів, проявів гельмінтозів (ехінококоз) не виявлялось. Наявність розвитку специфічних інфекцій (туберкульоз, сифіліс), ознак малярії, бабезіозу, трихінельозу, токсоп-

Strategy of structural and functional changes in liver on experimental...

лазмозу не доведено. Маркери на ВІЛ/СНІД, ВГ, герметичної інфекції виявились негативними. Аномалій/вад розвитку органу (гіпоплазія, нерозвинута одна із чотирьох часток, уроджена гепатомегалія, подвійна печінка з позначеної диференціацією на дві частки, деформація органу із випинанням окремих ділянок – маркер діафрагмальної грижі) в жодному із випадків не зареєстровано. Порушень кровообігу, запальних процесів, фіброзу, регенерацій, закритих ушкоджень (підкапсульних розривів, розривів власних зв'язок печінки), вогнищ кровотворення (як наслідків постгеморагічних анемій, остеосклерозу та злоякісних анемій) не виявлено. Ad oculi печінка темно-червоного, червоно-коричневого/цегляного кольору, гладка, блискуча, мезоморфна, зовні нагадувала собою велетенську раковину. На дотик орган м'якої, піддатливої (пружної) консистенції. Топографічні координати відповідали справжній анатомічній нормі. Макроскопічно на розтині печінка розташовувалась у черевній порожнині праворуч вщерть через надчеревну область до лівого підребер'я (у сагітальній площині чітко спереду – назад, фронтально, окреслюючи низ-верх, горизонтально: з незначним відхиленням верх-низ), зверху межуючи із нижньою поверхнею діафрагми. Вигнута діафрагмальна поверхня орієнтована доверху та назад. У передній позиції ліворуч тіло органу ставало більш витонченим, його край загостреним. У заглибленні правої повздожньої борозни спереду добре візуалізовався жовчний міхур (ЖМ). За умов

Таблиця 1

Схема дослідження печінки при експериментальному бабезіозі та герпетичній інфекції (мікроскопічні дослідження)

N п/п	Забарвлення	Тип тканини
1	Гематоксілін-еозин, азур-еозин, за Райтом, Паппенгеймом, Романовським-Гімзою, Майн-Грюнвальдом з пошаровим забарвленням діамантовим зеленим	сполучна
2	Азур-ІІ-еозин	епітеліальна
3	за Шиката, Браше, срібленням за Рассказовою	епітеліальна, сполучна, нервова
4	за Ван-Гізеном	сполучна, епітеліальна, м'язова
5	Судан-ІІ; судан -ІІІ	сполучна

оглядового дослідження, – воротна вена та печінкова артерія, лімфатичні судини, жовчний проток цілісні звідусіль вкриті листками очеревици, що формує печінково-дванадцятипалу зв'язку, що продовжується у печінково-шлункову зв'язку та малий сальник.

З огляду на експериментальний сегмент дослідження, проводили спостереження, що стосувались структурно-функціональної характеристики печінки окремих видів гризунів, традиційно застосовуваних у науково-дослідницьких цілях. Із зазначеною метою до об'єму вибірки вводили тварин обоє статі із числа, монгольських піщанок, *Meriones unguiculatus* (n=55, вагою 45-90 г, віком від 9 до 22 тижнів) та золотистих (сирійських) хом'яків, *Mesocricetus auratus* (n=45, вагою 30-45 г, з віковими параметрами, ідентичними тим, що у попередній групі, 9-22 тижня). Слід відмітити певну анатомічну ідентичність цього органу для кожного із видів цих лабораторних тварин, стабільність їхньої структурної організації за умов анато-фізіологічної норми та статево-вікової межі. У кожному із спостережень відмічали багаточасткову будову печінки, її великі розміри (значне функціональне навантаження як на фільтраційний орган), об'ємно-вагові показники. Обов'язковим чином вдавались до топографо-анатомічного аналізу органу, характеристики його просторової конфігурації локальних координат, голо-, син-, вазотопії. Для ІК експерименту відбирали лише ті варіанти, що не містили ознак наявності гельмінтів, дистрофічних процесів, запальних реакцій.

Макромікроскопічно: кровоносне русло печінки відповідало одному із варіантів анато-фізіологічної норми, складалось із внутрішньоорганної частини венозної воротної системи, дренажної системи печінкових вен і печінкових артерій. Артеріальне кровопостачання рясне, достатнє, забезпечене печінковою артерією. У окремих випадках встановлена наявність додаткових печінкових артерій (за рахунок розгалужень черевної та верхньої мезентеріальної артерій). Лімфатичне русло печінки було представлене розгалуженою мережею поверхневих та глибоких лімфатичних судин, що надавали свій відтік до регіонарних вузлів. Поверхнева соматоархитектоніка зазначених органів була чітко орієнтована на нормо анатомічні параметри видової та статево-вікової специфіки. Топографія, вазо-, син-, голотопія відповідала стандартним показникам норми. Кожен із регіонарних вузлів мав палеве забарвлення, гладку блискучу поверхню, пружну

Strategy of structural and functional changes in liver on experimental...

консистенцію, видавався твердим на дотик. Органи розташовувались відокремлено одне від одного, не утворювали конгломератів, не вирізнялись наявністю ознак набряку, запальної інфільтрації, розвитком проліферативних явищ. Розвитку неопроцесів, появи кальцифікатів, некрозу встановлено не було.

Макромікроскопічний аналіз препаратів печінки, взятих від особин з бабезіозною інфекцією довів наявність розладів у структурно-функціональній архітектоніці органу. Анатомічна збереженість виявлялась відносною, спостерігалась лабільність біомеханічних властивостей (позначені зміни у об'ємі та розмірово-вагових параметрах). Вивчення анатомо-топографічної специфіки печінки продемонструвало наявність помітних змін у скелето, син, голо, органу, що узгоджувалось із даними щодо встановленої гепато-спленомегалії. Орган мав щільну консистенцію, був твердим на дотик, пружним, гладким, пісчано-коричнево, сіро-коричневого забарвлення. На поперковому зрізі печінки утворювались нерясні темно-червоного кольору краплини змутнілої рідини. Макромікроскопічно: будова печінки диференційована, капсула та паренхіма добре позначені, чітко відокремлюються одне від одного. Великі судини органу, жовчні протоки з'яють, утримували згустки крові та конгломерати жовчі. Гістологічно: капсула цілісна, без дефектів цито та ретикулоархітектоніки, субкапсулярних вогнищ кальцинозу. Сполученотканинна строма долучала колагенові та ретикулярні волокна, набухлі, з ознаками набряку, харктерних розволокнень та розшарування. Забарвлення останніх неоднорідне, в окремих випадках вкрай гіпохромне. Субкапсулярний простір містить локальні вогнища альтеративного запалення, що супроводжувались типовими для зазначеного феномену лейкоцитарною інфільтрацією, проліферативними реакціями паренхіматозного лімфоїдного компоненту. Паренхіма печінки неоднорідна за будовою, диференційована, візуалізована. Забарвлення у певних випадках нагадує «шахівницю», в якій ділянки гіперхромії змінюються гіпохромністю. В чисельних оглядових локусах наявні вогнища білкової та жирової дистрофії Печінкові тріади виглядали як трискладові із печінкових вен, артерій та ексцентрично розташованих жовчних протоків. У отворах зазначених структур пристінкові тромби, мілкі конгломерати жовчі. Вагомим аргументом на користь інтарцелюлярних інвазій збудників стала циркулююча ланка еритроцитів, - поліспектральна за типологією

форм (сферо-, стомато-, аканто-, ехіно-, дегматоцитоз) та динамічна за власною функціональною активністю (поява та зростання чисельності випадки сладжування). Додатковим інформативним

ресурсом слугували факти ушкодження ендотелію (формування пор, дефектів, поява та розвиток десквамаційних реакцій), з подальшими фіброзом та редукцією судинної стінки на тлі ацидофільного некрозу тканин (рис. 1).

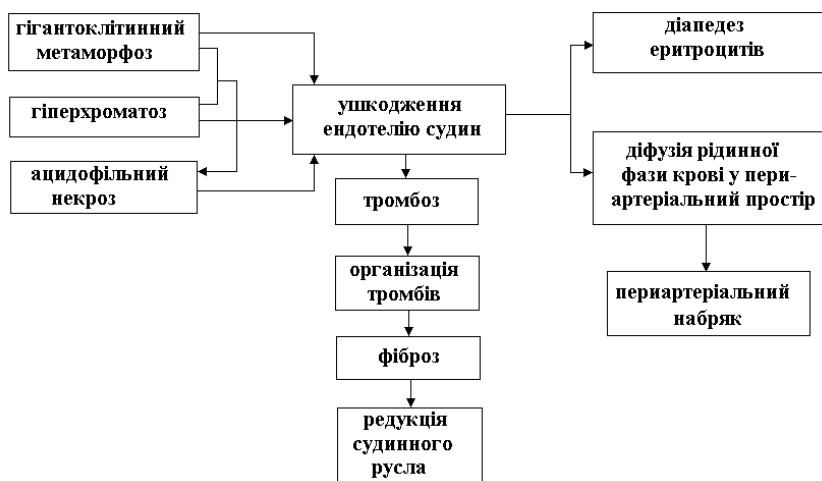


Рис. 1. Діагностичний алгоритм судинних порушень при ГІ та БІ

Ультрамiкроскопічні зміни печінки, що розвивались у наслідок бабезійної інвазії, носили неспецифічний характер та позначались різнонаправленим фазним розвитком загальних/системних реакцій: запалення, інфільтративних проявів, появи проліферативних елементів, дистрофії, некрозу. Сутність констатованих змін зосереджувалась у площині їхнього морфологічного розуміння і тлумачення. Однак, враховуючи моменти достатньої невизнаності заявленої патології (базезіоз), відсутність об'ємної архівної бази референтних препаратів, питання щодо того, чи є некроз саме тим станом, сутність якого розкривається та пояснюється лише широким арсеналом морфологічних концепцій, залишалось дискусійним [1, р. 2-3; 5, р. 8]. Наведенні узагальнення підкріплювали спроби ґрунтовного ототождження фактів

Strategy of structural and functional changes in liver on experimental...

коагуляційного некрозу тканин, клітини яких мали позначений вміст протеїнів (на відміну від фактів коліквацийного, коли мова йшла про реакцію структур із традиційно низькою концентрацією білків). Важливою складовою патогенетичного сценарію печінкової фази бабезіозу вважали опосередковані зміни субмікроскопічної будови актуальних компонентів основних клітинних популяцій органу (ядра: каріорексіс, -пікноз, -лізис; цитоплазми: коагуляція, перетворення речовини цитоплазматичного вмісту у детрит) за умов більш менш пролонгованого впливу специфічних ферментів бабезій. Одним із беззаперечних доказів цього слугували реакції тканинних компонентів ушкоджених клітин на навіть поширені/традиційні барвники (рівномірне дифузне чи фрагментарне забарвлення цитоплазми, ядра, позаклітинних структур), виявлення резервами сучасних методів забарвлення/контрастування інтрацелюлярних включень (застосування осмію (IV) у трансмісійній електронній мікроскопії). Зазначені підходи, морфологічно датовані певною відтермінованістю постмортальних подій, виявились достатньо дієвими, проте, за їхніми лаштунками доволі складно доводилось визначати стадійність деструктивно-дегенеративних процесів, досліджувати у деталях руйнівні механізми паразитарних інвазій, адекватність визначених морфологічних маркерів. Встановлене спонукало до міркувань відповідно диференційного аналізу отриманих результатів із тими, що виникають у разі часткового або парціального некрозу/ постмортального аутолізу (де провідна роль належить протеолітичним ферментам, синтезованим збудниками, та подальшому розплавленню тканин). Отже, ставав цілком зрозумілим, той факт що радикалізація поглядів у напрямку виключно морфологічної складової (різнобарвність спектру отриманих ушкоджень) у генезі некротичних процесів не був коректним, з огляду на можливість «так званої фізіологічної» загибелі клітин (смерть тканин/ клітин на певних стадіях онтогенезу, метаморфози). Саме концепція фізіологічного некрозу підігрівала розуміння запрограмованості у загибелі клітини (апоптоз) та похідних моментів, що певною мірою пояснюють співвідношення між генетичними факторами смерті та епігенетичним впливом. З урахуванням типових стартових, ушкоджень, якими візуалізується дебют бабезійної інвазії та унеможливується структурна цілісність мембрани таргетної клітини, ставала зрозумілою роль змінам електролітного балансу, зокрема, іонів каль-

цію. Безпосередньо за цією схемою реалізувалась формула/ алгоритм смерті/ некрозу/ аутолізу/ апоптозу. Первинні ушкодження мембрани призводять до збільшення її проникливості для іонів кальцію, порушення кальцієвого насосу та зростанню його внутрішньоклітинної концентрації [3, р. 89-92]. Кальцій ставав посередником у виснаженні клітин. Згодом до цього процесу (у «механіку смерті») долучались ліпіди мембранних комплексів, кислотний склад яких корелював з віком респондента, статевим показниками, гомеостазом. Принциповою у зв'язку з цією проблемою видавалась активація лізосомальних ферментів та неминучість розвитку аутолізу клітин. Факт участі лізосом (вони активовані у клітинах збудника) у процесах загибелі клітин та їх посмертного аутолізу був безперечним. Однак, за цим слід зауважити на виключно вибірковість лізосомальних функцій, що полягали у активізації протеолітичних ферментів органел (наслідок ушкодження мембрани), з їх наступним вивільненням у оточуючий простір. Це ставало поштовхом для подальшого аутолізу клітин. Особливий інтерес викликала поява аутофагуючих вакуолей, що утворювались у відповідь на синтез мембран *de novo* навколо ушкодженої ділянки клітини. Завдяки появі цих утворень відбувалась дегенерація частин клітини з подальшою секвестрацією фрагментів (абсолютно підтверджений нами факт за рахунок наявності клітинного детриту). Окремі вчені заявляли, що секвестрацією можна назвати і мікроклазмотоз некротичних фрагментів клітини [6, р. 336-338]. Продовжуючи тематику слід зауважити у бік наявності екстралізосомальних механізмів внутрішньоклітинного протеолізу, природа яких вивчена досить поверхнево. Отже, подальша доля загиблої за умов паразитарного вторгнення клітини у організм позначається декількома варіантами завершення життєвого циклу. З одного боку, це – лізис клітин *in situ*; з іншого, – невідворотній фагоцитоз детриту клітинами із найближчого популяційного оточення; в- третє: міграція ушкоджених клітин до кровоносних судин та проникнення їх до магістрального кровообігу з формуванням тромбоемболіїв та розвитком стазів із подальшими розладами місцевої мікроциркуляції. Як варіант, сценарію пропонується тенденція до огруповування, що нерідко спостерігається за дегенерованими клітинами та призводить згодом до таксису життєздатних клітин, фагоцитозу і остаточному зникненню як структурно-функціональної одиниці живого.

3. Макромікроскопічний аналіз печінки при ГГ

Мікроскопічна характеристика змін у препаратах печінки, взятих від респондентів ІК (синдром раптової смерті, летальний вирок за умов нещасних випадків, автокатастроф) досліджувалась із застосуванням традиційної гістологічної техніки. Печінкові частки добре відокремлені одне від одного, зоновані. Їхня структура упорядкована, утворення зосереджені між *v. centralis* та триадами на периферії. Міжчасточкова сполучна тканина розвинута слабо, добре позначена за умов застосування специфічних методів забарвлення, головним чином представлена ретикулярними волокнами. Печінкові балки рожевого кольору у відповідності до імпрегнації сріблом, вислані гепатоцитами, що розташовані радіально та відсепаровані синусоїдами судин. Пошарова локалізація гепатоцитів чітко візуалізована, на представлених препаратах руйнації прошарків не встановлено, утворення дефектів, фактів запустіння, отворів немає. Клітини характеризуються п'ятикутну, октоїдну форму, щільно примикають одне до одного, контактують за рахунок розвинутих демосом. За звичай, у гепатитах міститься одне-два великих круглої форми диплоїдних/поліплоїдних ядер, що займають майже $\frac{1}{2}$ площини цитоплазми. Цитоплазма насичена органелами на кшталт ендоплазматичного гранулярного ретикулула, мітохондріями, утримує чисельні глибокі глікогену, ліпіди. Перисинусоїдальні ліпоцити – трикутної форми, розташовані розрізнено проміж гепатоцитів. Міжчасточкові капіляри мають типову для мікросудин будову, з внутрішнім ендотеліальним шаром із ендотеліоцитів у щільному оточенні зірчастих макрофагів. Мікроциркуляторне русло активне, мало, загальним чином, широко розгалужену будову. На користь його фізіологічної динаміки свідчили відсутність тромбоутворень та феномену формування стазів. Ознак агрегації та діapedезу еритроцитів, їхнього сладжування встановлено не було. Представлена вище структурно-функціональна динаміка печінки цілком відповідала варіанту інтактної норми та доводила факт адекватної фізіології органу за умов відсутності факторів ризику та агресивного біологічного впливу на неї вірусного агенту (вірусу простого герпесу, ВПГ1/2). Постнатальний онтогенез найбільшої залози травної системи людини, що відбувається за умов запобігання впливовим стресовим факторам різної природи, сприяє відтворенню нормофізіологічної картини репопуляційних процесів у клітинах печінки, достатньому насиченню її тканини киснем

через систему портальної вени та печінкової артерії, адекватній та своєчасній детоксикації, метаболізму. Все зазначене вище зумовлює мезоморфний тип формування печінки у постнатальний період, що унеможливує появу патологічних змін у ній та створює безальтернативні умови для розвитку окремого клінічного сюжету.

Детальний аналіз препаратів біологічного матеріалу, що становив КГ обстеження та принципи діагностики ризику розвитку ГВІ та БІ, довели наявність виразного поліморфізму у декларованих змінах (табл. 2). Стратегія розвитку патогенетичного сценарію за умов виникнення ГІ долучала напрямки, що відповідним чином відображали характерну для цитопатогенного впливу збудника специфіку та динаміку хвороби [7, р. 1-5]. У результаті було окреслено провідний напрямок клінічної маніфестації, який відповідав морфологічним варіантам ГІ.

Макроскопічно печінка мала вигляд бруківки з помітно окресленим поверхневим малюнком добре візуалізованих, різних за глибиною борозн, що чітко відокремлювались одне від одного. Поверхня органу тверда, темно,- сіро – коричневого кольору. Просторова конфігурація змінена у бік гепатомегалії. Розмірові та вагові показники змінені у бік зростання. На дотик орган видавався непіддатливим, пружним, грубим. Печінка без характерного глянцевого блиску, із закругленими

Таблиця 2

Схема діагностики ризику розвитку ГВІ та БІ

	Наявність (+) або відсутність (-)			
	серологічних маркерів		морфологічних змін в	
	герпетичної інфекції (HSV 1/2)	бабезійної інфекції (БІ)	печінці	крові
Високий ступінь ризику захворювання	+	+	+	+
	+	+	+	-
	+	+	-	-
Середній ступінь ризику захворювання	+	-	+	-
	+	-	-	-
Низький ступінь ризику захворювання	+	-	-	-

Strategy of structural and functional changes in liver on experimental...

краями, видається набряклою. За нашими даними, ушкоджень цілісності капсули встановлено не було. Явищ кальцинозу, профузних крововиливів, появи та розвитку новоутворень, пухлин, розривів механічної природи не встановлено. Аномалій розвитку печінки, жовчного міхура не спостерігалось. Зв'язки, великі судини, протоки візуально без змін та механічних ушкоджень. На поперековому розтині тканина гіпохромна, з окремими локальними вкрапеленнями жовтого кольору. Орган не змінював власне забарвлення на відкритому повітрі. Феноменів термінового згортання крові за час спостереження не відбувалось. Ознак присутності гельмінтів/найпростіших не відмічали.

Вивчення особливостей печінки у разі розвитку герпетичного гепатиту підтвердило робочу гіпотезу щодо наявності пролонгованої токсичної дії агенту у відношенні до провідної клітинної популяції органа. Великі та магістральні судини на розтинах вільні, іноді спорожнілі. Окремі портальні тракти містили ознаки малорозповсюдженого склерозу. У кровоносних судинах мікроциркуляторного русла спостерігали нечисельні тромби, що стимулювали за життя розвиток локальних стазів та розлади місцевої трофіки за рахунок приєднання ішемічного компоненту. Детальне дослідження кровоносного русла показало наявність тромбозу та емболії, що пояснювало розвиток розладів мікро циркуляції на локальному рівні. Еритроцити характеризувались зміною поверхневої цитоархітектоніки на кшталт, як і у випадках із БІ. Проте, масштаби таких ушкоджень значно поступались останнім. Еритроцитарні ушкодження більшою мірою стосувались появи сладжів («монетні стовпчики»), мікро-, макро-, сфероцитозу. Подекуди диференціювали наявність поодиноких дегматокитів. Деградовані форми клітин взагалі не спостерігались. Мікроскопічна картина зводилась до виникнення атрофії, дистрофічних змін у органі, розвитку дисконкомплексії печінкових балок, у решті решт, втратою органом часточковою будови. Деструктивно- дегенеративні зміни призводили до поглиблення ушкоджень, переростання у більш продуктивну, з огляду, на декомпенсаторну складову стадію, що позначалась некрозом. Останній характеризувався появою коагуляційного або коліквацийного компонентів. Згодом некротичні вогнища набували генералізації, перетинаючи межу часточок та великих часток печінки. На периферії таких ділянок спостерігались значно збільшені у розмірах гепатоцити, що виділялись масштабами рясної цитоплазм та спів-

відношенням останньої до ядра. Ядра таких клітин характеризувались специфічними для герпетичного впливу змін: суттєво збільшені у об'ємі, ядерна речовина зосереджена маргінально щодо периферичних ділянок останнього, формувала базофільну стрічку. Звертали на себе увагу центральні зони ядер гепатоцитів, для яких властивою стало просвітлення, певна геометричність. Ще один момент, важливий для конкретизації герпетичного гепатиту, – це базофільні та еозинофільні включення у ядрах клітин, що зазнали впливу вірусного втручання. Ідентичним виявились зміни, які стосувались зірчастих ретикулоендотеліоцитів. Їхні розміри продуктивно збільшувались, співвідношення між ядром та цитоплазмою змінювалось на користь ядра, воно ставало вкрай гіперхромним. Ядро таких клітин характеризувалось марганалізацією хроматину, формуванням чисельних глибок, комплектацією останніх у великі брили. У ядрах спостерігали наявність базофільних та еозинофільних включень. Вплив вірусного агента сприяв активній проліферації зірчастих ендотеліоцитів та метаморфоз клітин «титульної популяції» печінки. Навіть на збільшенні ($\times 100-2000$) чітко позначались гігантські гепатоцити, розмір яких суттєво перевищував власні параметри у нормі (20-25 мкм). Виразну цитомегалію іноді доповнювала поліядерна специфіка, коли у одному екземплярі спостерігалось від 5-6 ядер чи більше. Цитоплазма таких клітин, за звичай, збагачена чисельними включеннями (брили глікогену, малі зерна пігментів, жирові вкраплення). Поява таких клітин пояснювалась результатами злиття декількох окремих клітин з формуванням симпластів та їхніх комплексів, – характерних діагностичних маркерів агресивного вірусного вторгнення [8, р. 63-68]. Порушення просторової конфігурації гепатоцитів обов'язковим чином призводили до більш виразних з точки зору мікротопографії органа, змін, підтвердженнями чому ставала деструкція печінкових балок з розвитком механічних холестазів та розвитком відповідних запальних реакцій. Останнім фактом пояснювали появу вогнищ лімфогістіоцитарної інфільтрації та проліферації холангіол. На зміни, що відбувались у власній тканині печінки, реагувало судинне русло, де реєстрували інтенсивну десквамацію клітин ендотеліального шару з подальшим оголенням стінки. Ушкодження у структурі внутрішньої оболонки ініціювали реакції тромбоутворення з подальшим локальним розладом трофічних процесів, що призводило до згаданих вище ішемії, дистрофії та некрозу. Відомими факторами –

Strategy of structural and functional changes in liver on experimental...

морфологами, дослідниками сучасних інфекцій неодноразово зауважувалось на те, що підґрунттям для такого чину феномену є реактивність макроорганізму, ослабленого попереднім пролонгованим періодом виниклої астенії [9, р. 1429-1433]. Водночас із цим відбувалось посилення деструктивної фази процесів, яким у великій мірі сприяв розвиток стабільної інтоксикації. З іншого боку, вагомим додатком ставали порушення імунної регуляції, яким, як доведено, належала провідна роль у появі та подальшому розвитку ознак гігантоклітинного гепатиту. Пізніше достеменно доведена участь у загальному патологічному процесі спадково-генетичних, ембріогенних (потенціал ентодермальної закладки) факторів впливу у формуванні загальної картини структурно-функціональних порушень у печінці за умов впливу на неї ВПГ [9, р. 1432-1434].

Подальша патогенетична стратегія змін печінки, спровокованої фактами втручання збудників вірусу герпеса, полягала у генералізації деструктивних процесів, що розповсюджувались на холестатичну, судинну системи органу та сприяли розладам білкового, жирового, вуглеводного обміну. Морфологічно зазначені феномени видавались такими. Запалення, що відбувались у внутрішньочасточкових жовчних капілярах призводили до позначених холестазів, які долучали у навколишньому оточенні чисельний клітинний інфільтрат із лейкоцитів, лімфоцитів та макрофагів. На цьому тлі спостерігались повнокровність, набряк, набухання слизової оболонки. Іноді у полі зору впадали невеликі за об'ємом конгломерати мутного, в'язкого слизу. Визначали факти виразної десквамації епітелію слизової оболонки, без розвитку дефектів її стінок, діapedезу еритроцитів у паравазальні простори та формування набряку. Паренхіма печінки залишалась у таких випадках з ознаками гідропічної дистрофії, що неодмінним чином сприяло процесам набухання гепатоцитів та накопичення у їхній цитоплазмі рідини (першим стикається із впливом цього фактору ендоплазматичний ретикулум). Цитоплазма гепатоцитів печінки розріджена, ядро зосереджене центрально, мембрани гіперхромно контрастовані. Частина таких структурних елементів органу, особливо у середині часток виразно піддавалась балонній дистрофії. У переважній більшості випадків ознаки дегенеративних процесів, некрозу. На великому збільшенні спостерігали каріопікноз та каріоліз. Можливе зниження рівня рибонуклеопротейдів у гепатоцитах (що вважають надійним маркером

присутності саме збудників вірусної інфекції) призводило до розвитку ацидофільної дистрофії та остаточної втрати цитоплазмою гепатоцитів характерної базofilії. У деяких випадках відбувалось поступове ущільнення цитоплазми з виразним зростанням гомогенності, у решті решт, гіалінозом (її частковою коагуляцією). Характерні для такого сценарію пікнотичні ядра, зникали, клітини вичавлювались із власних пластини у тканинні щілини та синусоїди у результаті чого з'являлись еозинофільні включення. Ацидофільна коагуляція у розрідженій цитоплазмі клітин призводила до появи гомогенних брилок.

Хронічний розвиток подій посилював розлади обміну речовин у печінці та появу стеатозу. За умов серії комплексних досліджень було встановлено, що жирова інфільтрація печінки макроскопічно відповідала одному із варіантів гепатомегалії, супроводжувалась зменшенням інтенсивності сигналу через підвищений вміст ліпідів. Горизонтальний зріз неоднорідний, нагадував зміни у разі стеатозу, що розвивався за умов алкогольної інтоксикації або неалкогольному ожирінні печінки, що розвивається при цукровому гепатиті II типу. Орган вирізнявся восковим, матовим відтінком гладкої поверхні, характерним жовто-сірим забарвленням (нативний препарат, дослідження *ad oculi*). На дотик печінка залишалась твердою, щільною. Зі слів пацієнтів, за умов пальпації вкрай болісна (з ірадіацією хвилі больового відчуття у підлопаткову область). На розтині втрат цілісності капсули, дефектів зв'язочного апарату, крововиливів у підкапсульний простір не встановлено. Наявність запальних процесів у органі підтверджувалась незначною кількістю ексудату. Макромікроскопічно печінка з ознаками жирової інфільтрації, жирової дистрофії/дегенерації, блілого, жовто-коричневого кольору. Орган з типовими ознаками гепатомегалії (у окремих випадках перевищував норму у 1,5 – 2 рази), Цитоплазма більшості гепатоцитів заповнена великими, оптично вільними вакуолями, що відповідали локалізації жирів (макроевезикулярний стеатоз). Ліпідні включення мали ексцентричне положення, тяжіли до периферії клітин. Наявність фіброзу (фіброзні прошарки синього кольору у паренхімі органу) свідчили на користь хронічного ушкодження печінки. З точки зору клінічних спостережень, такі явища пролонгований період розвивались безсимптомно. Щодо їх присутності свідчили незначні зміни у показниках АЛТ та АСТ у сироватці крові та окремі нечасті скарги пацієнтів на гіркоту у роті, тяжкість в області правого підбер'я, дис-

пептичні явища. Отже, отримані у разі морфологічних досліджень результати свідчили на користь необхідності проведення комплексної діагностики хворих на ГІ, яка б залучала не лише структурно-функціональну оцінку тканинних ушкоджень, але й анамнестичні дані, серологічні, вірусологічні, імунологічні тести (рис. 2).

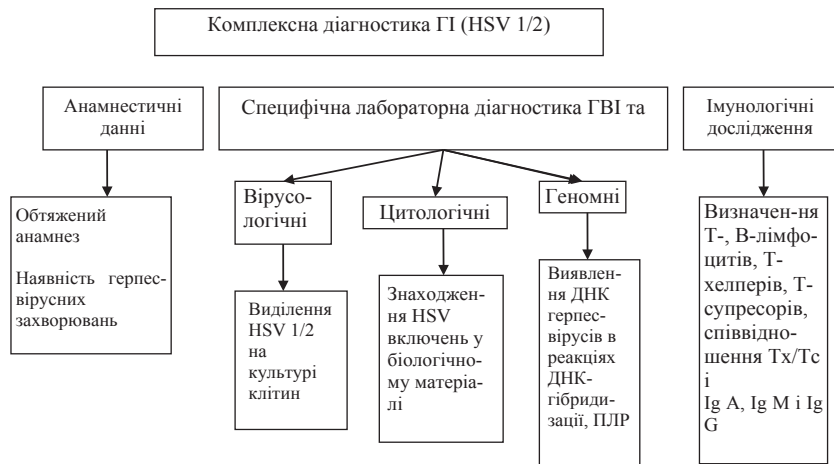


Рис. 2. Алгоритм комплексної діагностики ГІ у хворих осіб

4. Висновки

Структурно-функціональні зміни, що розвиваються у відповідь на вторгнення в організм як збудників бабезіозу, так і ГІ в цілому носять неспецифічний (у разі хронічного перебігу) генералізований характер. Їхня стратегія полягає у деструктивно-дегенеративному сценарії, якому передують та який супроводжують дистрофії, запальні реакції, згодом некроз, що визначають у здебільшому декомпенсацію органного рівня. Морфологічна сутність змін (гігантклітинний метаморфоз, гіперхроматоз, інфільтрація, проліферативні реакції, зміни у поверхневій цитоархитектоніці еритроцитів, некроз, тромбоз, емболія, трофічні розлади) цілковитим чином ілюструє клінічний перебіг (лихоманка, гепато-, гепато-спленомегалія, больовий синдром, інтоксикація) захворювань (форми та стадії) та визначає ризики розвитку ускладнень, хронізацій, решті решт, їхній фінал. Врахування заявленої стратегії структурно-функціональних змін у печінці за умов

розвитку Бі та Гі безперечним чином сприятиме підвищенню ефективності діагностики, прогнозу та застосуванню адекватної системної терапії цих емерджентних інфекцій. Подальше дослідження морфофункціональних маркерів Бі та Гі видається перспективним з огляду на остаточність з'ясування етіологічних факторів розвитку нових та маловивчених інфекцій, деталізацію їхніх патогенетичних механізмів, розв'язання питань щодо оптимальних алгоритмів терапевтичного вибору, найближчого та віддаленого прогнозу.

Список літератури:

1. Babesiosis (2016). OIE Terrestrial Manual, 1-3. Available at: <https://www.cdc.gov/parasites/babesiosis>
2. Gelfand, J. A. & Vannier, E. G. (2015). Babesia Species. In Bennett, J. E., Dolin, R., Blaser, M. J. Mandell, Douglas and Bennett's Principals and Practice of Infectious Diseases 8th ed. Philadelphia: Elsevier, 278.
3. Parija, S. C. (2015). Diagnosis and management of human babesiosis. *Tropical Parasitology*. 5(2) : 88–93.
4. Rozej-Bielicka, W., Stypułkowska-Misiurewicz, H. & Gołąb, E. (2015). Human babesiosis [Electronic resource], 69 (3) : 489-94. Available at: <http://www.ncbi.nlm.nih.gov/pubmed/26519>
5. Malathi Narasimhan, Mythili Sabesan & Vasanthi Hannah R. (2014). Salivary Diagnostics: A Brief Review [Electronic resource]. *ISRN Dentistry*, 8. Available at: <http://dx.doi.org/10.1155/2014/158786>
6. Solano-Gallego, L., Sainz, A. & Roura X. (2016). A review of canine babesiosis: the European perspective. *Parasites Vectors*, 9: 336-338.
7. Natu, A., Iuppa G. & Packer, C.D. (2017). Herpes Simplex Virus Hepatitis: A Presentation of Multi-Institutional Cases to Promote Early Diagnosis and Management of the Disease. *Case Reports in Hepatology*. Available at: <https://www.hindawi.com/journals/cr/hep/2017/3180984>
8. Ergle, K., Caruso, L., Burt, M., Desai, B. & Patel, R. (2015). Herpes simplex virus (HSV) in the differential for fulminant hepatic failure. *Case Reports in Clinical Medicine*, 4(2): 63–68.
9. Norvell, John P., Blei, Andres T., Jovanovic, Borko D. & Levitsky, Josh (2007). Herpes simplex virus hepatitis: an analysis of the published literature and institutional cases. *Liver transplantation*, 13:1428-1434.

References:

1. Babesiosis (2016). OIE Terrestrial Manual, 1-3. Available at: <https://www.cdc.gov/parasites/babesiosis>
2. Gelfand, J. A. & Vannier, E. G. (2015). Babesia Species. In Bennett, J. E., Dolin, R., Blaser, M. J. Mandell, Douglas and Bennett's Principals and Practice of Infectious Diseases 8th ed. Philadelphia: Elsevier, 278.
3. Parija, S. C. (2015). Diagnosis and management of human babesiosis. *Tropical Parasitology*. 5(2) : 88–93.

Strategy of structural and functional changes in liver on experimental...

4. Rożej-Bielicka, W., Stypułkowska-Misiurewicz, H. & Gołąb, E. (2015). Human babesiosis [Electronic resource], 69 (3) : 489-94. Available at: <http://www.ncbi.nlm.nih.gov/pubmed/26519>
5. Malathi Narasimhan, Mythili Sabesan & Vasanthi Hannah R. (2014). Salivary Diagnostics: A Brief Review [Electronic resource]. ISRN Dentistry, 8. Available at: <http://dx.doi.org/10.1155/2014/158786>
6. Solano-Gallego, L., Sainz, Á. & Roura X. (2016). A review of canine babesiosis: the European perspective. *Parasites Vectors*, 9: 336-338.
7. Natu, A., Iuppa G. & Packer, C.D. (2017). Herpes Simplex Virus Hepatitis: A Presentation of Multi-Institutional Cases to Promote Early Diagnosis and Management of the Disease. *Case Reports in Hepatology*. Available at: <https://www.hindawi.com/journals/cr/hep/2017/3180984>
8. Ergle, K., Caruso, L., Burt, M., Desai, B. & Patel, R. (2015). Herpes simplex virus (HSV) in the differential for fulminant hepatic failure. *Case Reports in Clinical Medicine*, 4(2): 63–68.
9. Norvell, John P., Blei, Andres T., Jovanovic, Borko D. & Levitsky, Josh (2007). Herpes simplex virus hepatitis: an analysis of the published literature and institutional cases. *Liver transplantation*, 13 : 1428-1434.